

Δείκτες ενδοοικογενειακής βίας – Οδοντιατρική

Ενημερωτικό δελτίο



Κάντε κλικ [εδώ](#)
για
ένα βίντεο
σχετικά με το πώς
Οι οδοντίατροι
μπορούν να
βοηθήσουν τα
θύματα της ΕΒ.



Λάβετε υπόψη
ότι κανένας ή
όλοι αυτοί οι
δείκτες
ενδέχεται να
υπάρχουν ή
μπορεί να είναι
δείκτες άλλων
ζητημάτων, αλλά
μπορούν να
χρησιμεύσουν ως
προειδοποιητικά
σημάδια και
λόγος για
αυξημένη
προσοχή και
μπορεί να
δείχνουν προς
(ιστορικό) ΕΒ.

«Οι οδοντίατροι βρίσκονται στη μοναδική θέση να είναι η πρώτη γραμμή άμυνας για τον εντοπισμό αποδεικτικών στοιχείων κακοποίησης και, στη συνέχεια, στην αναφορά πιθανών περιπτώσεων ενδοοικογενειακής βίας»⁽¹⁾

Οι οδοντίατροι είναι στη μοναδική θέση να εντοπίζουν θύματα ενδοοικογενειακής βίας (ΕΒ) λόγω του εκτεταμένου χρόνου που περνούν με τους ασθενείς, κατά μέσο όρο 30-60 λεπτά, σε σύγκριση με τη μικρότερη διάρκεια για τους γιατρούς πρωτοβάθμιας περίθαλψης.⁽²⁾ Μέσω τακτικών εξετάσεων και θεραπείας σε πολλαπλές συνεδρίες, οι οδοντίατροι αναπτύσσουν μια βαθύτερη κατανόηση των ασθενών τους, επιτρέποντάς τους να ανιχνεύουν αλλαγές συμπεριφοράς.⁽³⁾ Είναι σημαντικό ότι πολλά θύματα ενδοοικογενειακής βίας, ιδίως εκείνα με τραυματισμούς στο κεφάλι, το λαιμό ή το πρόσωπο, είναι πιο πιθανό να κλείσουν ραντεβού στον οδοντίατρο, παρέχοντας στους οδοντιάτρους κρίσιμες ευκαιρίες για παρατήρηση.⁽⁴⁾

Μελέτες δείχνουν ότι οι τραυματισμοί σε αυτές τις περιοχές, που συμβαίνουν στο 40-75% των περιπτώσεων, συχνά αποκαλύπτουν την έκταση της κακοποίησης. Συγκεκριμένα, μια γυναίκα που αναζητά θεραπεία για τραυματισμούς στο πρόσωπο έχει μία στις τρεις πιθανότητες να αποτελεί θύμα ενδοοικογενειακής βίας.⁽⁵⁾⁽⁶⁾

Οι τραυματισμοί στην περιοχή κεφαλής-λαιμού-προσώπου θεωρούνται σημαντικός δείκτης ΕΒ. Οι οδοντολόγοι οδοντίατροι και οι γναθοπροσωπικοί χειρουργοί θα πρέπει να είναι σε θέση να αναγνωρίζουν το γναθοπροσωπικό τραύμα στην περιοχή της κεφαλής και του τραχήλου ως πιθανό δείκτη ΕΒ.

Επισημαίνεται ότι οι κατάλογοι δεν είναι εξαντλητικοί, αποτελούν μόνο μια επιλογή περιπτώσεων.

Πιθανές ενδείξεις στην περιοχή λαιμού-προσώπου⁽⁷⁾

- **Κεφάλι:** Εξογκώματα, αποσπασματική τριχόπτωση, μώλωπες στο μέτωπο
- **Κατάγματα στο μπροστινό μέρος του κρανίου:** Συχνά το αποτέλεσμα άμεσου τραύματος
- **Οφθαλμοί:** Αιμάτωμα μονόκλ (περιοφθαλμικό αιμάτωμα), ενδοφθάλμια αιμορραγία, κατάγματα κόγχου, πετέχειες.
- **Λοβοί αυτιών:** Σημάδια μώλωπα, αιμάτωμα.
- **Λαιμός:** Σημάδια στραγγαλισμού, πληγές δαγκώματος, πετέχειες.
- **Ψυχολογικές:** Φόβος για γρήγορες κινήσεις, φόβος για πόνο, φόβος ότι «βρίσκονται στο έλεος» του οδοντιάτρου.





Άτομα από διαφορετικά πολιτισμικά υπόβαθρα μπορεί να εκδηλώσουν τα συμπτώματά τους διαφορετικά. Παραμείνετε ενήμεροι για τη δική σας προοπτική, τις προκαταλήψεις και τα στερεότυπα όταν

επικοινωνείτε με ένα πιθανό θύμα, καθώς αυτοί οι παράγοντες μπορούν να επηρεάσουν τον τρόπο με τον οποίο αξιολογείτε τα συμπτώματα.

Βρείτε περισσότερες πληροφορίες στην [Ενότητα 8](#).

Ένα τραύμα προσώπου περιλαμβάνει

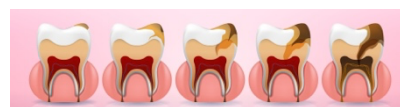
- Τραυματισμοί μαλακών μορίων προσώπου, π.χ. εκδορές, μώλωπες, κοψίματα, γρατζουνιές, αιματώματα, εγκαύματα και τραύματα από μώλωπες.
- Τα γναθοπροσωπικά κατάγματα που σχετίζονται με ΕΒ μπορεί να περιλαμβάνουν πόνο, οίδημα, αιμάτωμα, αιμορραγία, παραμόρφωση του προσώπου, δυσκολία στην αναπνοή ή την ομιλία και απώλεια αίσθησης ή όρασης.
- Τραυματικές οστικές κακώσεις: κατάγματα της μύτης, ζυγωματικό οστό, άνω και κάτω γνάθο και οφθαλμικό κόγχο.

Πιθανοί δείκτες στην περιοχή του στόματος και των δοντιών ⁽⁸⁾⁽⁹⁾



- Τραυματικά κατάγματα (π.χ. άνω και κάτω γνάθος, ζυγωματικό ή μύτη)
- Εξαρθρήματα και τραυματισμοί στην άρθρωση της γνάθου
- Σημεία προηγούμενου τραύματος στις οδοντικές ή στοματοπροσωπικές δομές (π.χ. επουλωμένα κατάγματα σε ακτινογραφία)
- Σπασμένα, υπεξαρθρημένα ή χτυπημένα δόντια
- Κακή οδοντιατρική κατάσταση, παραμελημένη οδοντική υγιεινή, μη παρακολούθηση προληπτικών εξετάσεων
- Ρήξη του χαλινού του άνω χείλους, τραυματισμοί στα χείλη, αιμάτωμα στις οδοντικές ακρολοφίες ή στον ιστό του προσώπου
- Δυσσομία του στόματος, ξηροστομία, φλεγμονή της γλώσσας, ραγάδες γωνίας στόματος
- Μώλωπες ή εκδορές της μαλακής ή σκληρής υπερώας λόγω σεξουαλικής κακοποίησης (δειξίδωσης) ⁽¹⁰⁾, υπερβολικού αντανεκλαστικού φίμωσης ή καθόλου
- Υψηλότερος κίνδυνος περιοδοντίτιδας και ουλίτιδας (λόγω π.χ. στρες) ⁽¹¹⁾
- Διάβρωση του σμάλτου των δοντιών λόγω βουλιμίας και παρατεταμένης κατακράτησης σπέρματος στο στόμα
- Σημεία σεξουαλικά μεταδιδόμενων νοσημάτων στον βλεννογόνο του στόματος, π.χ. σύφιλη, οξεία HIV, έρπης, θήλωμα ή λοιμώξεις από Candida ⁽¹²⁾
- Συμφορητικές αιμορραγίες στο στοματικό βλεννογόνο ως δείκτης στραγγαλισμού

Οδοντική παραμέληση



Η οδοντιατρική παραμέληση συχνά οδηγεί σε μια επίμονη κατάσταση μη θεραπευμένων τερηδονικών βλαβών. Δεν υπάρχει συγκεκριμένη τιμή κατωφλίου που να ορίζει την οδοντική παραμέληση με βάση τον αριθμό των τερηδονικών βλαβών. Ωστόσο, διαπιστώνεται ότι στη μόνιμη οδοντοφυΐα των παραμελημένων παιδιών, **οι μη θεραπευμένες**

τερηδονικές αλλοιώσεις εμφανίζονται σε συχνότητα οκτώ φορές υψηλότερη από ό, τι στα μη παραμελημένα παιδιά.

Η άρνηση της απαραίτητης θεραπείας, η υποστήριξη(;) με τη στοματική υγιεινή ή η απουσία ραντεβού στον οδοντίατρο παρά την επίγνωση των οδοντιατρικών αναγκών του παιδιού είναι ένα σημαντικό σημάδι παραμέλησης.

Πιθανοί δείκτες κακοποίησης και παραμέλησης παιδιών⁽¹³⁾⁽¹⁴⁾

Η κακοποίηση και η παραμέληση είναι και οι δύο μορφές ενδοοικογενειακής βίας, αλλά διαφέρουν μεταξύ τους.

Μορφή ΕΒ	Κατάχρηση	Παραμέληση*
Σωματική	Βίαιοι, μη τυχαίοι τραυματισμοί	Ανεπαρκής φροντίδα ή/και υγειονομική περίθαλψη για μεγαλύτερο χρονικό διάστημα (π.χ. «οδοντιατρική αμέλεια»), υποσιτισμός, ανεπαρκής προσωπική υγιεινή, ακατάλληλος ρουχισμός.
Συναισθηματική	Ψυχολογική βλάβη λόγω υπερβολικών απαιτήσεων, απειλών, πυροδότησης φόβων και συναισθημάτων κατωτερότητας («Μακάρι να μην γεννιόσουν»)	Επίμονη και επαναλαμβανόμενη αδιαφορία για τις συναισθηματικές ανάγκες του παιδιού, στέρηση φροντίδας, αγάπης και ασφάλειας.
Σεξουαλική	Ενεργητική και παθητική συμμετοχή του παιδιού σε σεξουαλικές πράξεις	

* Το άτομο που παραμελεί (άτομα με επιμέλεια και άτομα με καθήκον φροντίδας) είναι πάντα αναγνωρίσιμο

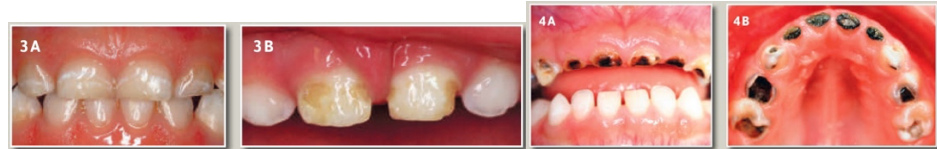Τερηδόνα πρώιμης παιδικής ηλικίας (ΕΟΚ)

"τερηδόνα μπουκαλιών θηλής" ως εκδήλωση παραμέλησης παιδιών ⁽¹⁵⁾:

- Τερηδόνα των δοντιών του γάλακτος, η οποία εμφανίζεται μετά την ανατολή των πρώτων δοντιών του γάλακτος μέχρι την αρχή της αλλαγής των δοντιών το αργότερο (6ο έτος ζωής). Αιτία: Ζαχαρούχα ποτά που δίνονται μέσω μπιμπερό σε συνδυασμό με ανεπαρκή οδοντιατρική φροντίδα.

Ο Wgpe κατηγοριοποιεί την οδοντιατρική παραμέληση σε τρία επίπεδα σοβαρότητας. **Ο τύπος 1** υποδηλώνει **ήπια έως μέτρια** παραμέληση, που χαρακτηρίζεται από μεμονωμένες τερηδονικές βλάβες στους κυνόδοντες και τους κοπήρες γάλακτος. **Ο τύπος 2** αντιπροσωπεύει **μέτρια έως σοβαρή**

παραμέληση, που χαρακτηρίζεται από τερηδονικές βλάβες στις υπερώες των νεογιλών άνω κοπτήρων, με τα κάτω δόντια να παραμένουν χωρίς τερηδόνα. Η συμμετοχή των νεογιλών κυνοδόντων εξαρτάται από την ηλικία. Ο τύπος 3 υποδηλώνει **σοβαρή** παραμέληση, που αποδεικνύεται από τερηδονικές βλάβες σε όλα σχεδόν τα νεογιλά δόντια, συμπεριλαμβανομένων των κάτω κοπτήρων, και επεκτείνεται σε περιοχές που συνήθως είναι ανθεκτικές στην τερηδόνα.



Εικόνες με ευγενική άδεια, PDDrJ. Schmoeckel



Βρείτε περισσότερες πληροφορίες σχετικά με τους γενικούς **δείκτες** στην [Ενότητα 2](#).

Χρήσιμες πηγές

Μπορείτε να τα βρείτε [εδώ](#).

- (1) Μελέτη σκοπιμότητας για την αντιμετώπιση της ενδοοικογενειακής βίας και κακοποίησης (DRiDVA): ποιοτική αξιολόγηση των εμπειριών εφαρμογής των επαγγελματιών οδοντιάτρων, σ. 5
- (2) Ενίσχυση της ανταπόκρισης των οδοντιάτρων στην ενδοοικογενειακή βία, Εθνικό κέντρο πόρων υγείας για την ενδοοικογενειακή βία, Σαν Φρανσίσκο.
- (3) Αντίληψη των γυναικών με βιωμένη εμπειρία ενδοοικογενειακής βίας και κακοποίησης σχετικά με τη συμμετοχή της οδοντιατρικής ομάδας στην υποστήριξη ενηλίκων ασθενών με βιωμένη εμπειρία ενδοοικογενειακής βίας στην Αγγλία: πιλοτική μελέτη, σ. 6
- (4) RCFV Full Report Interactive – The role of the health system (σελ. 24) – Royal Australian and New Zealand College of Psychiatrists, Υποβολή 395
- (5) Denistry response in domestic violence and abuse (DRiDVA) feasibility study: a qualitative evaluation of the implementation experiences of dental professionals, σ. 2
- (6) WuV, HuffH, BhandariM. "Πρότυπο σωματικής βλάβης που σχετίζεται με τη βία μεταξύ συντρόφων σε γυναίκες που παρουσιάζονται στο τμήμα επειγόντων περιστατικών: Μια συστηματική ανασκόπηση και μετα-ανάλυση". Κακοποίηση βίας τραύματος 2010, 11(2):71–82.
- (7) Sujatha, G., Sivakumar, G., & Saraswathi, T. P. (2010). Ο ρόλος του οδοντιάτρου στη διάκριση της κακοποίησης από το ατύχημα. *Εφημερίδα των εγκληματολογικών οδοντιατρικών επιστημών*, 2 (1), 2-4. <https://doi.org/10.4103/0974-2948.71049>
- (8) Moore, Roisin& Newton, Jonathon. (2012). Ο ρόλος του γενικού οδοντιάτρου (GDP) στη διαχείριση της κακοποίησης ευάλωτων ενηλίκων. *Οδοντιατρική ενημέρωση*. 39. 555-6, 558. 10.12968/Denu.2012.39.8.555.
- (9) Family violence handbook for the dental community, Donna Denham and Joan Gillespie, 1994, Health Canada <https://publications.gc.ca/collections/Collection/H72-21-136-1995E.pdf>
- (10) Αναγνώριση των ενδείξεων ενδοοικογενειακής βίας, <https://decisionsindentistry.com/article/recognize-the-signs-of-domestic-violence/>, πρόσβαση στις 15 Νοεμβρίου 2023.
- (11) Minhas S, Qian Hui Lim R, Raindi D, Gokhale KM, Taylor J, Bradbury-Jones C, Bandyopadhyay S, Nirantharakumar K, Adderley NJ, Chandan JS. Η έκθεση σε

ενδοοικογενειακή βία και ο επακόλουθος κίνδυνος ανάπτυξης περιοδοντικής νόσου. Ελιγιόν. 2022 Δεκ 23; 8(12):E12631. doi: 10.1016/j.heliyon.2022.e12631, σ. 2.

(12) <https://www.springermedizin.de/sexuell-uebertragbare-infektionen-der-mundhoehle/8026832>

(13) <https://viamedici.thieme.de/lernmodul/8678896/5446192/kindesmisshandlung+und+vernachlaessigung>, πρόσβαση 16. Νοέμβριος 2023

(14) https://www.kinderschutz-in-nrw.de/fileadmin/user_upload/Materialien/Pdf-Dateien/Kindesvernachlaessigung_2019_Web.pdf, σ. 15.

(15) Hartung, B., Schaper, J., Fischer, K., Ritz-Timme, S.: Care for children with dental neglect: identification of problems and approaches to solving them. Διεθνές περιοδικό νομικής ιατρικής. 133 (2): 641-650. DOI:10.1007/s00414-018-1938-x. Erub 2018 (Σεπ.2019)

Εικόνες

(1) Πρόσωπο: Εικόνα από [Freepik](#)

(2) Στόμα: Εικόνα από [brgfx](#) στο [Freepik](#).

(3) Δόντια: [Φορείς τερηδόνας](#) από Vecteezy

(4) ΕΟΚ: Εικόνες με ευγενική άδεια, [PDDrJ. Schmoeckel](#)