

Indikatorer på våld i nära relationer – tandvård

Faktablad

“Tandläkare har en unik möjlighet att vara den första linjen för att identifiera bevis på misshandel, och sedan rapportera potentiella fall av våld i nära relation”⁽¹⁾



Klicka [här](#) för en video om hur tandläkare kan hjälpa offer för våld i nära relation.



OBS: Notera att inga av dessa indikatorer nödvändigtvis måste finnas eller att de kan vara indikatorer för andra problem men de kan ses som varningssignaler och skäl att vara extra uppmärksam samt peka på (en historia av) våld i nära relation.

Tandläkare har en unik position för att identifiera offer för våld i nära relationer (VIN) på grund av den långa tid de tillbringar med patienter, i genomsnitt 30-60 minuter, jämfört med de kortare tider som primärvårdsläkare har.⁽²⁾ Genom rutinkontroller och flera behandlingstillfällen utvecklar tandläkare en djupare förståelse för sina patienter, vilket gör det möjligt för dem att upptäcka beteendeförändringar⁽³⁾. Viktigt är att många offer för våld i nära relation, särskilt de med skador på huvudet, halsen eller ansiktet, är mer benägna att gå till tandläkarbesök, vilket ger tandläkare avgörande möjligheter till observation⁽⁴⁾.

Studier tyder på att skador i dessa områden, som inträffar i 40-75 % av fallen, ofta avslöjar omfattningen av övergreppen. Noterbart är att en kvinna som måste behandlas för en ansiktsskada har en 33-procentig risk för att vara ett offer för våld i nära relation.^{(5) (6)}

Skador i huvud-hals-ansikte-regionen anses vara en signifikant indikator på VIN. Odontologer, tandläkare och käkkirurger bör kunna känna igen käktrauma i huvud- och halsregionen som en möjlig indikator på VIN.

Observera att listorna inte är uttömmande; den representerar bara ett urval.

Möjliga indikatorer i nack- och ansiktsområde⁽⁷⁾

- **Huvud:** knölar, fläckvis håravfall, blåmärken i pannan
- **Frakturer på framsidan av skallen:** Ofta resultatet av direkt trauma.
- **Ögon:** Monokelhematom (periokulärt hematom), intraokulär blödning, orbitalfrakturer, petekier.
- **Örsnibbar:** Blåmärken.
- **Hals:** Strypmärken, bitsår, petekier.
- **Psykologisk:** Rädsla för snabba rörelser, rädsla för smärta, rädsla för att vara utlämnad åt tandläkaren.



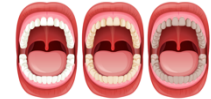

Individer med olika **kulturell bakgrund** kan **manifestera sina symtom på olika sätt**. Vänligen var medveten om ditt eget **perspektiv, fördomar** och **stereotyper** när du kommunicerar med en potentiellt utsatt person, eftersom dessa faktorer kan påverka hur du bedömer symptomen. Hitta mer information i [Modul 8](#).

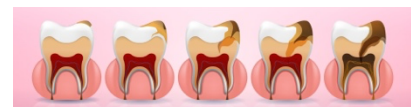
Ett ansiktstrauma innefattar

- Mjukdelsskador i ansiktet t.ex. skador, blåmärken, skrubbsår, skärsår, repor, blåmärken, brännskador och skärsår.
- Maxillofaciala frakturer associerade med VIN kan innefatta smärta, svullnad, blåmärken, blödning, missbildning i ansiktet, svårigheter att andas eller tala, och förlust av känsel eller syn.
- Traumatiska bensskador: frakturer i näsan, zygomatiskt ben, över- och underkäke samt ögonhålan.

Möjliga indikatorer i mun och tänder ⁽⁸⁾⁽⁹⁾



- Traumatiska frakturer (t.ex. över- och underkäke, kindben eller näsa)
- Dislokationer och skador i käkleden
- Tecken på tidigare trauma mot dentala eller orofaciala strukturer (t.ex. läkta frakturer på röntgen)
- Trasiga, subluxerade eller utslagna tänder
- Dålig tandstatus, eftersatt tandhygien, underlåtenhet att närvara vid förebyggande kontroller
- Ruptur av överläppens frenulum, skador på läpparna, blåmärken på tandkanterna eller ansiktsvävnaden
- Halitos, muntorrhet, inflammation i tungan, munvrån
- Blåmärken eller skavsår i den mjuka eller hårda gommen på grund av sexuella övergrepp (penetration) ⁽¹⁰⁾, överdriven kväljningsreflex eller ingen alls
- Högre risk för parodontit och gingivit (på grund av t.ex. stress) ⁽¹¹⁾
- Erosion av tandemaljen på grund av bulimi och långvarig spermieretention i munnen
- Tecken på sexuellt överförbara sjukdomar i munslemhinnan t.ex. syfilis, akut HIV, herpes, papillom eller Candida-infektioner ⁽¹²⁾
- Petekiala kongestiva blödningar i munslemhinnan som indikator för strypning



Dental vanvård

Dental vanvård leder ofta till ett ihållande tillstånd av obehandlade kariesskador. Det finns inget specifikt tröskelvärde som definierar dental försummelse baserat på antalet kariösa lesioner. Det är dock fastställt att vid permanent tandsättning av försummade barn uppträder **obehandlade kariesskador med en frekvens åtta gånger högre** än hos icke-försummade barn.

Att vägra nödvändig behandling, stöd med munhygien eller att missa tandläkarbesök trots medvetenhet om barnets tandvårdsbehov är ett betydande tecken på vanvård.

Möjliga indikatorer på övergrepp och försummelse av barn⁽¹³⁾⁽¹⁴⁾

Misshandel och vanvård är båda former av våld i hemmet, men de skiljer sig från varandra.

VIN	Övergrepp	Försummelse*
Fysiskt	Våldsamma, icke oavsiktliga skador	Otillräcklig vård och/eller hälsovård under längre tid (t.ex. "tandvård"), undernäring, otillräcklig personlig hygien, olämpliga kläder.
Psykologiskt	Psykologisk skada på grund av överdrivna krav, hot, utlösande av rädslor och mindervärdighetskänslor ("jag önskar att du inte föddes")	Ihållande och upprepad ignorering av barnets känslomässiga behov, berövande av omsorg, kärlek och trygghet.
Sexuellt	Aktivt och passiv inblandning av barnet i sexuella aktiviteter	

* Den vanvårdande personen (vårdnadshavare och vårdpliktiga) är alltid identifierbar



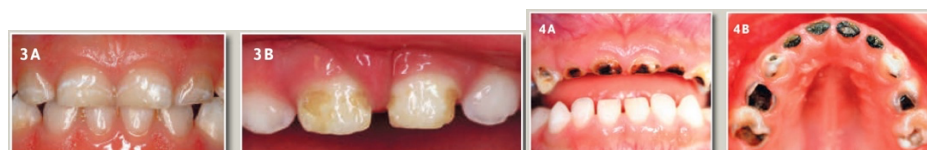Hitta mer information om generella indikatorer i [Modul 2](#).

Karies i tidig barndom (EEC)

"Spenkaries" som en manifestation av vanvård av barn ⁽¹⁵⁾:

- Kariös mjölk tandssjukdom, som inträffar efter att de första mjölk tänderna har brutit ut fram till början av tandbytet senast (6:e levnadsåret). Orsak: Sockerhaltiga drycker som ges via nappflaskor i kombination med otillräcklig tandvård.

Wyne kategoriserar tandvård i tre svårighetsgrader. **Typ 1** betecknar **mild till måttlig** försummelse, kännetecknad av isolerade kariesskador på mjölk tänder. **Typ 2** representerar **måttlig till allvarlig** försummelse, med kariösa lesioner på palatala ytor av övre tänder, med nedre tänder som förblir kariesfria; involveringen av molarer beror på ålder. **Typ 3** betyder **allvarlig** försummelse, vilket framgår av kariesskador på nästan alla mjölk tänder, inklusive de nedre framtänderna, och sträcker sig till områden som vanligtvis är resistenta mot karies.



Bilder publicerade med tillstånd av PD Dr J. Schmoeckel

Källor

De kan hittas [här](#).

- (1) Dentistry responding in domestic violence and abuse (DRiDVA) feasibility study: a qualitative evaluation of the implementation experiences of dental professionals, p. 5
- (2) Enhancing dental professionals' response to domestic Violence, National health resource center on domestic violence, San Francisco.
- (3) Perception of women with lived experience of domestic violence and abuse on the involvement of the dental team in supporting adult patients with lived experience of domestic abuse in England: a pilot study, p. 6
- (4) RCFV Full Report Interactive – The role of the health system (p. 24) – Royal Australian and New Zealand College of Psychiatrists, Submission 395
- (5) Dentistry responding in domestic violence and abuse (DRiDVA) feasibility study: a qualitative evaluation of the implementation experiences of dental professionals, p. 2
- (6) Wu V, Huff H, Bhandari M. "Pattern of Physical Injury Associated with Intimate Partner Violence in Women Presenting to the Emergency Department: A Systematic Review and Meta-Analysis". *Trauma Violence Abuse* 2010, 11(2):71–82.
- (7) Sujatha, G., Sivakumar, G., & Saraswathi, T. R. (2010). Role of a dentist in discrimination of abuse from accident. *Journal of forensic dental sciences*, 2(1), 2–4. <https://doi.org/10.4103/0974-2948.71049>
- (8) Moore, Roisin & Newton, Jonathon. (2012). The role of the general dental practitioner (GDP) in the management of abuse of vulnerable adults. *Dental update*. 39. 555-6, 558. 10.12968/denu.2012.39.8.555.
- (9) Family violence handbook for the dental community, Donna Denham and Joan Gillespie, 1994, Health Canada
<https://publications.gc.ca/collections/Collection/H72-21-136-1995E.pdf>
- (10) Recognize the signs of domestic violence,
<https://decisionsindentistry.com/article/recognize-the-signs-of-domestic-violence/>, accessed 15 November 2023.
- (11) Minhas S, Qian Hui Lim R, Raindi D, Gokhale KM, Taylor J, Bradbury-Jones C, Bandyopadhyay S, Nirantharakumar K, Adderley NJ, Chandan JS. Exposure to domestic abuse and the subsequent risk of developing periodontal disease. *Heliyon*. 2022 Dec 23;8(12):e12631. doi: 10.1016/j.heliyon.2022.e12631, p. 2.
<https://www.springermedizin.de/sexuell-uebertragbare-infektionen-der-mundhoehle/8026832>
- (13) <https://viamedici.thieme.de/lernmodul/8678896/5446192/kindesmisshandlung+und+vernachlaessigung>, accessed 16. November 2023
- (14) https://www.kinderschutz-in-nrw.de/fileadmin/user_upload/Materialien/Pdf-Dateien/Kindesvernachlaessigung_2019_Web.pdf, p. 15.
- (15) Hartung, B., Schaper, J., Fischer, K., Ritz-Timme, S.: Care for children with dental neglect: identification of problems and approaches to solving them. *International Journal of Legal Medicine*; 133 (2): 641-650. DOI:10.1007/s00414-018-1938-x. Epub 2018 (Sep.2019)

Illustrationer

- (1) Ansikte: [Freepik](#)
- (2) Mun: [brgfx](#) på [Freepik](#).
- (3) Tänder: [Caries Vectors](#) av Vecteezy
- (4) EEC: Tillstånd från [PD Dr J. Schmoeckel](#)